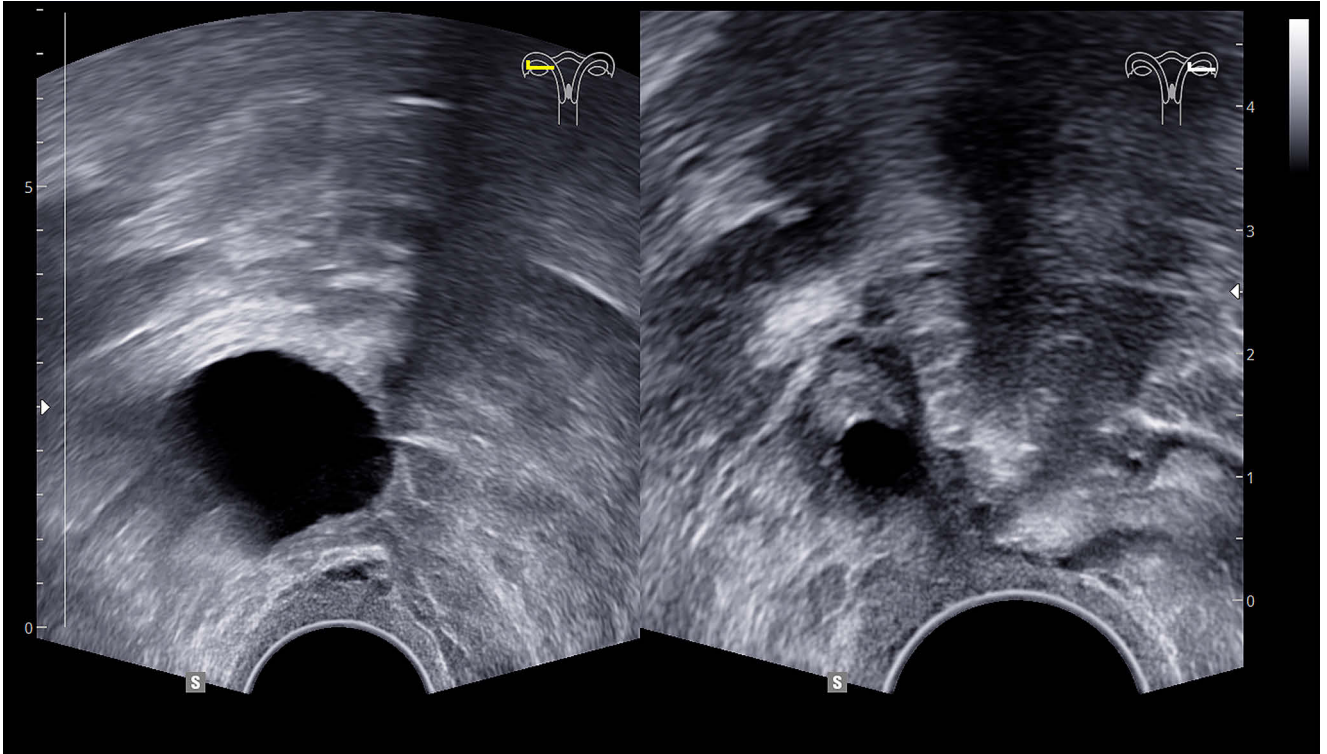


Das Bildzitat

Ovarielle Aktivität im Alter



Die vor Jahren wegen eines symptomatischen Uterus myomatosus (sine Adnexe) hysterektomierte Patientin stellte sich wieder zur jährlichen Früherkennungsuntersuchung vor. Anamnestisch von Bedeutung ist lediglich eine vor 18 Monaten beobachtete rechtsseitige 5 cm messende blande Ovarialzyste. Die Patientin war bei Wohlbefinden, die einzige Erkrankung ist eine Spondylosis der LWS.

Die gynäkologische Untersuchung zeigte einen dem postoperativen Zustand entsprechenden Genitalbefund, es wa-

ren keinerlei atrophische Veränderungen erkennbar. Bei der vaginalen Sonografie sah man dann im rechten Ovar eine 2,0 cm große liquide Struktur, einem sprungreifen Follikel entsprechend. Im linken Ovar stellte sich eine kleinere liquide Struktur dar, dem sonografischen Bild eines Primordialfollikels entsprechend. Das Besondere an dem Fall: Die Patientin ist inzwischen 78 Jahre alt.

Die Patientin ist seit 41 Jahren in meiner regelmäßigen Betreuung, wobei die vaginale Sonografie in den vergange-

nen Jahren immer wieder ähnliche Bilder gezeigt hat. Sie hat nie über klimakterische Beschwerden geklagt, diese nach gezielter Befragung auch stets ausdrücklich verneint. Offenbar gibt es in diesem Alter doch noch ovarielle Aktivität.

Autor:

Dr. med. Klaus Günterberg, Arztpraxis für Gynäkologie, Berlin